THE PROFESSIONAL ザ プロフェッショナル Vol. 01

東邦大学

東邦大学医療センター佐倉病院　眼科・アイセンター

教授　前野（まえの）　貴俊（たかとし）

『低侵襲な検査を導入することで、体に優しい診療を心がけています』

平成 24 年 1 月 1 日発行

難治性網膜硝子体疾患に対する治療を専門としています。

当科は、平成3年の佐倉病院開設時の初代教授竹内忍先生（現竹内眼科クリニック院長）の頃から現在まで、網膜硝子体手術を主な専門としてきています。網膜剥離、糖尿病網膜症、網膜静脈閉塞症、増殖硝子体網膜症、加齢黄斑変性、眼外傷などの失明にいたる可能性が高い網膜硝子体疾患に対して、最新の器機と技術を導入して日々治療にあたり、良好な成績をあげています。さらに、治療方針の決定や治療成績の評価のために低侵襲な検査を導入することで、体に優しい診療を心がけています。

① 低侵襲な硝子体手術

眼科の手術も、より小さい手術創で行うことが可能になってきています。従来の 20 ゲージでは直径が約0.9mm の手術器具を眼内に挿入して行っていましたが、最近では直径が約0.6mm の23ゲージや0.5mmの25ゲージの器具を主に用いて硝子体手術を行っています。これにより、手術翌日の充血や疼痛が格段に緩和されました。また、25ゲージの硝子体手術に用いる硝子体カッターの切除速度が従来器機（2500 回転 / 分）の2倍でより安全に手術が可能な最新器機（5000 回転 / 分）が 2011 年夏に本邦でも入手可能となり、当科ではいち早く導入し稼働しています。

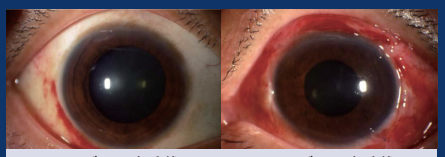

23 ゲージ手術　20 ゲージ手術
手術翌日の前眼部写真

② 低侵襲な眼底血流検査

眼底の循環に関する評価方法として蛍光眼底検査をあげることができます。この検査には、フルオレセインやインドシアニングリーンといった蛍光色素を静脈に点滴注入する侵襲的検査で、検査結果は定性的なものです。しかし現在でも全国的に主流の検査であり、網膜疾患の確定診断には大切な検査のひとつです。これに加えて、当科では非侵襲的かつ定量的な眼底血流検査としてレーザースペックル検査を取り入れ、病態の把握や治療の評価に成果をあげています。蛍光色素投与の必要はなく、数秒と短時間で測定が可能です。

③ 網膜静脈分枝閉塞症に対する血管外膜鞘切開術

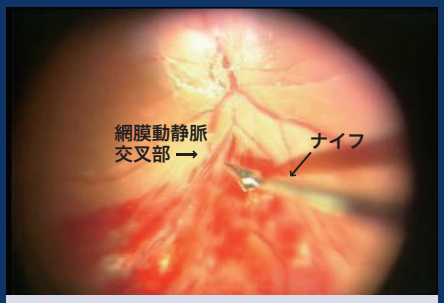

血管外膜鞘切開術の術中眼底写真

網膜静脈分枝閉塞症は、約半数の症例で黄斑浮腫の遷延を生じて、視力が回復し難い疾患です。この病態の主座である網膜動静脈交叉部における血管外膜鞘を手術的に切開することで、静脈血流が改善し黄斑浮腫の軽減を期待できる術式です。当科では、他の保存的治療が無効な症例に眼底血流検査を行い、適応のある症例にはこの手術を施行することで良好な結果をあげています。

④ 加齢黄斑変性専門（特殊）外来

近年失明原因の上位に位置するようになった疾患で、増加傾向は止まることがありません。当科では、複数の専門医により蛍光眼底検査の結果を症例ごとに細かく診断して治療方針を決定し、治療計画に沿って専門外来で治療を行っています。治療には、抗血管内皮細胞増殖因子（VEGF）抗体の硝子体内投与や、光線力学的療法を、単独あるいは併用で施行しています。

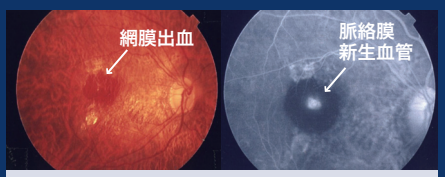

黄斑変性眼底写真　蛍光眼底検査
治療前（視力 0.4）

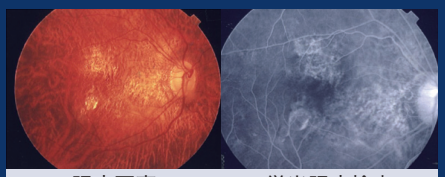

眼底写真　蛍光眼底検査
治療後（視力 0.6）

当科では、網膜硝子体手術の専門医６名が外来診察・手術に携わり、網膜剥離などの緊急手術に随時対応できる体制ですので、いつでもご相談下さい。

眼科	月曜日		火曜日		水曜日		木曜日		金曜日	
〔網膜硝子体専門医外来〕	日谷		柴	日谷	前野	吉田	芦澤	吉田	柴	芦澤
					産賀				産賀	
〔黄斑変性外来〕			〈午後〉				〈午後〉		〈午後〉	

診療についてのお問合せ先
医療連携患者支援センター
月～金曜日　9:00～16:30　土曜日（第3土曜日除く）　9:00～13:00
TEL 043-462-8770　FAX 043-461-2721

発行 広報委員会・東邦佐倉会事務局　〒285-8741 千葉県佐倉市下志津564番地1 / TEL：043-462-8811㈹ / FAX：043-462-8820㈹ / URL http://www.sakura.med.toho-u.ac.jp

THE PROFESSIONAL ザ プロフェッショナル
Vol. 01

東邦大学
東邦大学医療センター佐倉病院
耳鼻咽喉科　難聴・めまい回復センター
教授　鈴木（すずき） 光也（みつや）

『全国から多くの方々がめまいの検査や治療をご希望され当科を受診されます』

平成 24 年 1 月 1 日発行

難聴・めまいの診療に特化したセンターで投薬から手術まで対応

東邦大学医療センター佐倉病院耳鼻咽喉科は、地域の基幹病院として耳鼻咽喉科疾患全般にわたり診療してまいりましたが、なかでもめまい診療に特に力を入れてまいりました。平成 21 年よりめまいに加え難聴の診療もさらに専門的に行う目的で、難聴・めまい回復センターが開設されました。開設当初より毎週水曜日午後に難聴・めまい専門外来を設け、平衡障害および高度難聴の診療を行っております。

① 難聴診療

高度難聴症例に対しては**隔週木曜日に行っている補聴器外来**との連絡を密にとり、補聴器の装用効果が不十分な内耳性難聴に対しては、人工内耳埋め込み手術の適応について検討しています。平成 23 年 1 月より人工内耳手術を行う施設としての認可がおり、人工内耳埋め込み手術を開始いたしました。術後 2-3 週間入院し、3 週間目より人工内耳を用いて音の入れを開始し、人工内耳を使った聞こえのリハビリとその評価を行っていますが経過は良好です。当院は現在のところ千葉県下で人工内耳手術を行っている唯一の施設です。前任地である東京大学耳鼻咽喉科での人工内耳手術の経験を生かして、今後も人工内耳医療の発展に努力してまいります（図 1 は人工内耳手術の実際と人工内耳挿入後のレントゲン写真です）。中耳疾患による難聴に対しては、その原因によって鼓室形成術やアブミ骨手術などを行ってきました。手術は術後の回復期間の短縮を考えた低侵襲手術を目指し、皮膚切開から術後の中耳および外耳道の再建方法（図 2）に至るまで色々と工夫をしています。幸い目立った術後のトラブルもなく聴力改善も良好です（図 3）。難聴・めまい回復センター開設時より中耳手術件数は年々増加し、昨年は 90 例の中耳手術を行いました。これは千葉県下では最多の部類に入り、都内の大学病院や大病院と比較しても同等以上の症例数です。今後も手術件数の増加が予想されるため、耳科手術枠の更なる拡大など迅速に対応できる体制を構築中です。

図 1 人工内耳手術と術後X-P所見

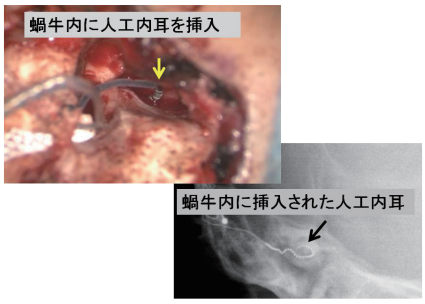

図 2 右真珠腫性中耳炎の術前・術後の鼓膜所見

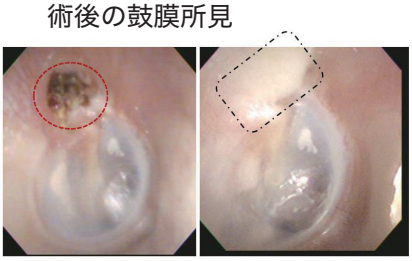

真珠腫病変　真珠腫摘出後は軟骨板によって外耳道の上壁を再建

図 3 両側耳硬化症に対して左耳にアブミ骨手術を施行

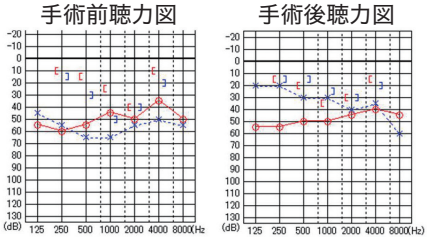

手術後は左聴力（青 ×）が上方に移動し著名に改善

② めまい診療

午前の一般外来で診察しためまい症例の中で、メニエール病などの内耳障害や小脳、脳幹梗塞などの中枢性障害が疑われる場合には、電気眼振計、前庭誘発筋電位 (VEMP) 検査、重心動揺検査などで症状を分析し、頭蓋内病変の可能性が考えられる場合には頭部 MRI 検査を行ってきました。また今年度より当院にも 3 テスラの MRI が設置されたため、内リンパ水腫や突発性難聴に伴うめまいなどを対象に、その病態と有効な治療を検討する目的で、MRI 画像による内耳の分析を始めつつあります。内耳性めまいの中で最多である良性発作性頭位めまい症に対しては、当科で独自に考案した自宅で行える運動療法を指導することで、通院回数を減らしながら十分な治療効果があげられるようになりました。

耳鼻咽喉科 難聴・めまい回復センター	月曜日	火曜日	水曜日	木曜日	金曜日
〔難聴・めまい専門外来〕			毎週 水曜日 鈴木		
〔補聴器外来〕				第1・3・5週〈午後〉	

診療についてのお問合せ先
医療連携患者支援センター
月～金曜日　9:00～16:30　土曜日（第3土曜日除く）　9:00～13:00
TEL 043-462-8770　FAX 043-461-2721

発行 広報委員会・東邦佐倉会事務局　〒285-8741 千葉県佐倉市下志津564番地1 / TEL：043-462-8811㈹ / FAX：043-462-8820㈹ / URL http://www.sakura.med.toho-u.ac.jp